

# Diagnóstico del cáncer de pulmón mediante imágenes

José Luis Criales Cortés,  
Mary Carmen Herrera Zarza  
y José Manuel Cardoso Ramón

La causa íntima del cáncer de pulmón se desconoce. Sin embargo, está demostrado que los fumadores tienen de 10 a 20 por ciento más probabilidad de desarrollarlo que los no fumadores. Resulta indispensable informar a la población más joven sobre los riesgos que conlleva el tabaquismo.

## ¿Qué es el cáncer de pulmón?

El cáncer de pulmón o *carcinoma broncogénico*, como se le conoce técnicamente, es un mal muy frecuente y, en la mayor parte de los casos, de mal pronóstico, debido a que su diagnóstico se efectúa casi siempre en una fase avanzada. El cáncer de pulmón es la proliferación anárquica de algunos de los tipos de células de los bronquios y los pulmones.

Según los datos proporcionados por el Instituto Nacional de Estadística, Geografía e Informática (INEGI), en 2004 el cáncer de pulmón fue la principal causa de muerte por tumores malignos en varones mexicanos, con un porcentaje de defunciones de 15.5, y ocupa el cuarto lugar de mortalidad por cáncer en mujeres con un porcentaje de 7.1.

## ¿Qué tipos de cáncer de pulmón existen?

Según la apariencia de las células al ser evaluadas al microscopio, el cáncer de pulmón se divide en dos tipos o variedades histológicas:

- a) cáncer de pulmón de células no pequeñas, que comprende tres variedades: el escamo-celular o epidermoide (el más asociado al tabaquismo), el de células grandes y el adenocarcinoma.

- b) Cáncer de pulmón de células pequeñas (también frecuente en fumadores).

### ¿Por qué se produce?

#### Factores de riesgo

La causa íntima del cáncer pulmonar se desconoce; sin embargo se ha demostrado que varios factores son capaces de favorecer su desarrollo, y sin duda, el hábito de fumar es la principal causa de la aparición del cáncer de pulmón. En los Estados Unidos se ha verificado que la gran mayoría de las muertes por cáncer de pulmón (aproximadamente el 90 por ciento en varones y el 80 por ciento en mujeres) se deben al tabaquismo (1,2). Los fumadores tienen 10 a 20 por ciento más probabilidad de desarrollar cáncer de pulmón que los no fumadores. Quienes abandonan el hábito de fumar presentan menor riesgo que los fumadores, pero su riesgo es mayor que el de los que nunca han fumado: el humo del taba-

co tiene concentraciones elevadas de carcinógenos que afectan tanto a los fumadores activos como a los pasivos.

Se ha descrito también la asociación entre cáncer de pulmón y la radiación ionizante, especialmente por exposición al radón (Darby y colaboradores, 2001), un gas radioactivo que se forma por el decaimiento radiactivo del radio natural en el suelo de la tierra. El radio proviene del decaimiento del uranio, y también se ha observado mayor tendencia a desarrollar cáncer de pulmón en personas expuestas a minerales que contienen uranio (por ejemplo, mineros sin protección respiratoria). La exposición de los individuos a carcinógenos en algunos ambientes laborales también predispone al cáncer de pulmón: es el caso de la asbestosis, producida por la aspiración de fibras de asbesto; la silicosis, causada por el polvo de sílice, y la beriliosis, por el de berilio, entre otras enfermedades.

Se reconoce también que existe predisposición genética para desarrollar cáncer de pulmón. El tumor puede estar causado por mutaciones en el ácido desoxirribonucleico (ADN) que activan oncogenes (genes que causan cáncer) o inactivan genes supresores de tumores; algunas personas heredan mutaciones de sus padres, lo que aumenta el riesgo de padecer cáncer de pulmón.



### Síntomas

Lamentablemente, en su etapa inicial el cáncer de pulmón produce pocos o ningún síntoma. Cuando se manifiesta la enfermedad el paciente suele tener tos persistente, habitualmente asociada con expectoración que en ocasiones puede contener sangre. En otros casos puede existir dolor en el tórax que no desaparece. Otros síntomas pueden ser la falta de aire (disnea), la ronquera no explicada por otras causas y, en algunos casos más avanzados, la hinchazón en la cara y en el cuello.

### Métodos de diagnóstico

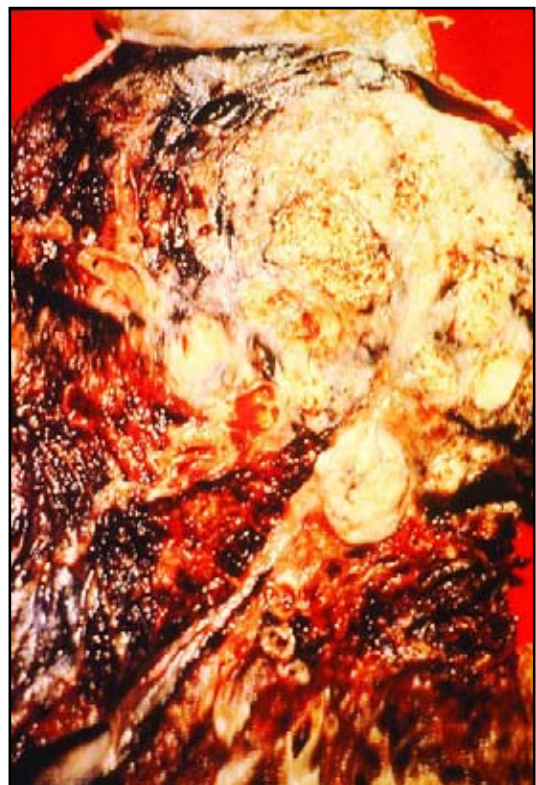
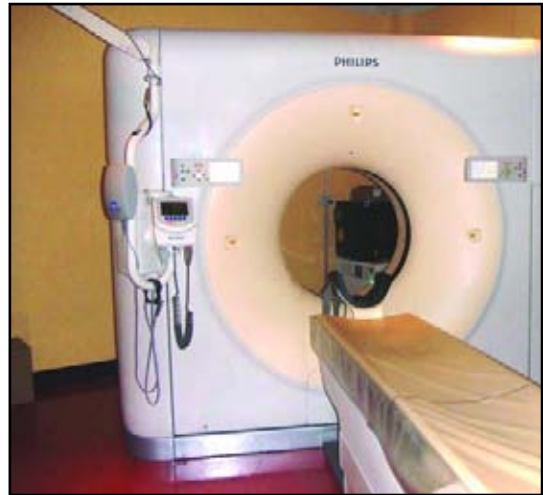
Si hay sospecha de cáncer de pulmón, se puede hacer un examen de la expectoración para realizar un análisis de las células descamadas (citología), o se puede efectuar una biopsia (obtener una muestra de tejido), ya sea por broncoscopia, por punción percutánea o en un procedimiento quirúrgico.

Los métodos de obtención de imágenes médicas para diagnóstico tienen un papel fundamental tanto en el diagnóstico inicial como en la determinación de la extensión de la enfermedad. Las imágenes que se utilizan actualmente para este efecto son la radiografía del tórax, la tomografía computada, la resonancia magnética y, más recientemente y con gran eficacia, la tomografía por emisión de positrones (PET) sola o, mejor aún, combinada con la tomografía computada (PET/tomografía computada).

### Radiografía simple

Se realiza con un equipo de radiología, exponiendo al paciente a una fuente de rayos X. El registro puede hacerse en una película radiográfica (de manera analógica) o, como es cada vez más común, utilizando un sistema provisto de detectores (sistema digital).

La radiografía sigue siendo el método más sencillo, económico y eficiente para el estudio inicial de las alteraciones de los pulmones, y se emplea como parte de las revisiones de rutina en pacientes asintomáticos o como técnica de escrutinio en personas con sospecha de la enfermedad. Lo ideal es que se realice con una calidad de imagen adecuada, es decir, con una resolución espacial que permita visualizar los detalles de las estructuras anatómicas de interés, y que la interpretación del resultado esté a cargo de un médico radiólogo experimentado, ya que los cambios tempranos del cáncer de pulmón pueden

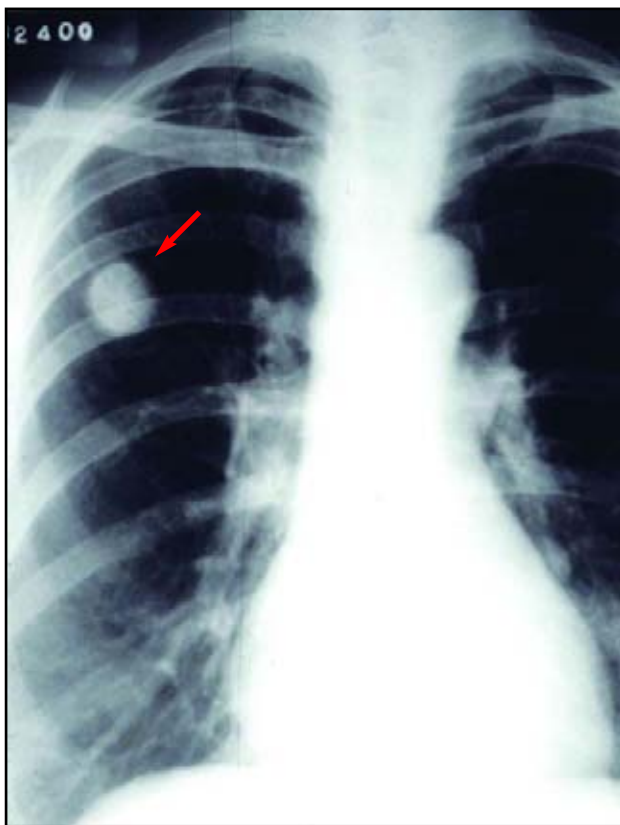


Sección de un pulmón humano: el área blanca en el lóbulo superior es cáncer; las áreas negras indican que el paciente era fumador.



pasar inadvertidos cuando la evaluación de las radiografías está a cargo de personas sin entrenamiento o sin experiencia. Sin embargo, aun cuando sea un experto quien evalúe las radiografías, casi un 16 por ciento de las radiografías de pacientes con patología en los pulmones no muestran ninguna alteración. Por esto, en caso de fuerte sospecha clínica o en caso de radiografías dudosas, hoy se prefiere evaluar a los pacientes con tomografía computada.

Cuando las radiografías son anormales en los estadios iniciales, el cáncer de pulmón puede manifestarse como una opacidad a menudo pequeña, de menos de 3 centímetros y relativamente esférica, denominada *nódulo pulmonar solitario* (Figura 1). La detección de un nódulo pulmonar a veces puede ser complicada, y requiere una evaluación minuciosa de las radiografías. Recientemente se han diseñado diversos programas de computación que enfo-



**Figura 1.** Radiografía simple del tórax. La flecha indica un nódulo pulmonar solitario.

can la atención del médico radiólogo hacia imágenes con probabilidad de ser nódulos pulmonares: se trata del denominado diagnóstico asistido por computadora, modalidad posible gracias al empleo de radiografías digitales.

Una vez que se hace evidente un nódulo en las radiografías es muy importante, antes de hacer otra cosa, preguntar al paciente acerca de radiografías previas; la presencia de un nódulo que permanece sin cambios durante un periodo de por lo menos dos años hace poco probable la presencia de un tumor. Por el contrario, los nódulos de aparición reciente o los que están creciendo son sospechosos de representar lesiones malignas.

Los radiólogos utilizan diversos criterios para determinar la naturaleza de los nódulos en las radiografías, especialmente su tamaño y forma. Sin embargo muchas veces se requieren otros métodos, como la tomografía computada, para tener más información acerca de la naturaleza de los nódulos.

### Tomografía computada

Este método fue inicialmente incorporado al diagnóstico médico por sir Godfrey Hounsfield en la década de los setenta. Hounsfield fue un ingeniero en electrónica que realizó sus trabajos en la empresa EMI, firma electrónica inglesa que, además, se encargaba de la grabación del material discográfico de los Beatles. Hounsfield y Alan M. Cormack, un profesor de matemáticas, que trabajaron de manera independiente, fueron mercedores del premio Nobel de medicina en 1979.

Desde su aparición hasta la fecha, la tomografía computada es un método de gran utilidad en el diagnóstico médico y ha evolucionado técnicamente de manera vertiginosa.

Utiliza rayos X, similares a los que se usan en las radiografías convencionales. Un estudio de tomografía computada consiste en obtener secciones (“rebanadas”) de la región anatómica en estudio, en plano transversal (axial) al eje del cuerpo, lo que permite lograr un detalle anatómico preciso de las estructuras corporales. Es también posible evaluar las características del tejido (densidad electrónica) y la vascularidad (conformación de los vasos sanguíneos) de las lesiones por medio de la inyección de contraste por vía endovenosa.

En los sistemas más modernos se pueden obtener, por medio de la computadora asociada a los equipos, reconstrucciones en planos muy diversos, así como reconstrucciones en tres dimensiones. Por estas características, la tomografía computada es un método muy eficiente para evaluar la patología en diversos órganos.

Los fumadores tienen 10 a 20 por ciento más probabilidad de desarrollar cáncer de pulmón que los no fumadores. Quienes abandonan el hábito de fumar presentan menor riesgo que los fumadores, pero su riesgo es mayor que el de los que nunca han fumado: el humo del tabaco tiene concentraciones elevadas de carcinógenos que afectan tanto a los fumadores activos como a los pasivos



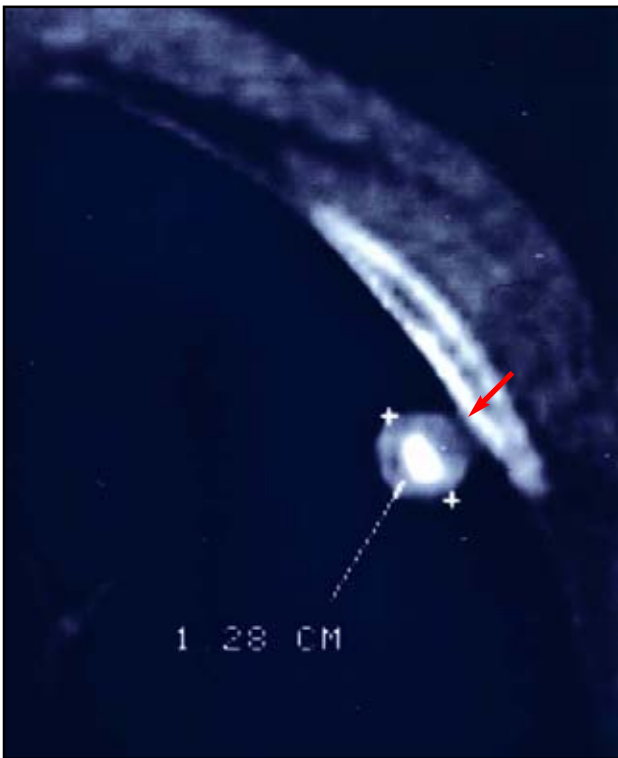
En cuanto al estudio del nódulo pulmonar solitario, la tomografía computada es sumamente útil para evaluar la forma, contorno, tamaño y densidad de los nódulos. Un nódulo que contiene calcio en el centro generalmente es benigno, a menudo resultado de una antigua infección tuberculosa (Figura 2) y, por el contrario, un nódulo no calcificado y de borde espiculado (con aspecto espinoso) es sospechoso de ser un tumor (Figura 3). Cuando se usa contraste se valora la vascularidad de los nódulos; a mayor densidad, mayor vascularidad, lo que indirectamente sugiere la posibilidad de un proceso maligno. Los equipos actuales permiten hacer imágenes de los nódulos en tres dimensiones, y esto a su vez permite evaluar su volumen, densidad y morfología con mayor precisión (Figura 4).

Cuando se estudia el cáncer de pulmón con tomografía computada, el método permi-

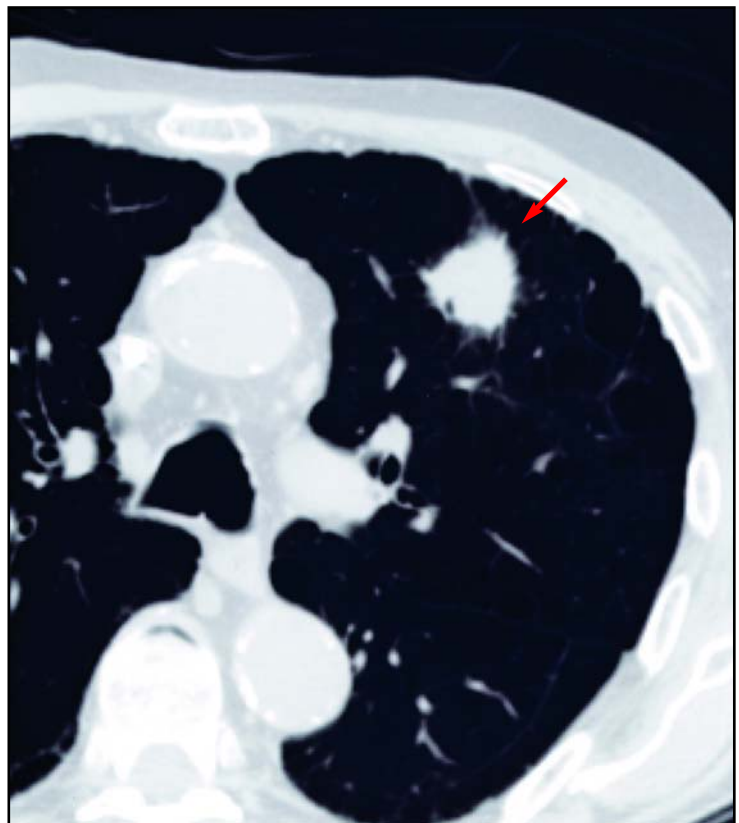
te valorar si el tumor ha afectado ganglios, vasos o la pared torácica, lo cual denota la extensión del tumor (McLoud y colaboradores, 1992). Los equipos modernos permiten también hacer reconstrucciones tridimensionales del árbol bronquial; es la denominada broncoscopia virtual, muy útil para evaluar de manera complementaria a los pacientes con cáncer de pulmón. La tomografía computada se está empleando cada vez más para el escrutinio del cáncer de pulmón en pacientes de riesgo, lo que ha permitido detectar más lesiones en etapa temprana, en beneficio tanto de los pacientes como de las instituciones.

### Resonancia magnética

Esta técnica combina para su funcionamiento magnetos de alto campo y ondas de radiofrecuencia. Se utiliza en el diagnóstico de cáncer pulmonar cuando existen dudas en la tomografía computada, especialmente cuando se sospecha de afección vascular o invasión a la pared torácica. También es muy útil en cáncer pulmonar para detectar y estudiar metástasis (propagación del tumor) al cerebro, al hígado y a las glán-



**Figura 2.** Imagen de tomografía computada. La flecha señala un nódulo con una calcificación central, lo que representa un proceso benigno. Diagnóstico: foco tuberculoso antiguo.



**Figura 3.** Imagen de tomografía computada. La flecha señala un nódulo espiculado en el pulmón izquierdo. Diagnóstico: cáncer pulmonar.



dulas suprarrenales. La ventaja de la resonancia magnética en estos casos radica en que las imágenes que genera ofrecen mayor contraste, y por tanto pueden ofrecer mayor información sobre algunas estructuras como vasos, sistema musculoesquelético y parénquima cerebral.

### Tomografía por emisión de positrones y tomografía computada

Es un equipo diagnóstico híbrido de tecnología avanzada, que combina dos tomógrafos:

Tomografía por emisión de positrones (PET), que detecta la radiación gamma proveniente de la aniquilación de un positrón emitido por un núcleo radiactivo, y entrega información metabólica, y tomografía computada (CT), que detecta los rayos X de un tubo, tal como se describió arriba, permitiendo la formación de imágenes anatómicas de alta resolución.

La tomografía por emisión de positrones con tomografía computada (PET/CT) es actualmente el método de imagen más útil para evaluar el cáncer de pulmón. Está basado en el hecho

de que las células tumorales del cáncer de pulmón presentan un mayor consumo de glucosa en comparación con las células normales del organismo. Para el estudio se utiliza un radiofármaco (o radiotrazador), es decir, un isótopo (flúor 18) ligado a una molécula similar a la glucosa. Este radiotrazador es introducido al cuerpo del paciente, y entra en las células tumorales, donde se acumula. Los positrones son emitidos desde los lugares por donde transita y se acumula el radiotrazador, y al aniquilarse con un electrón de algún átomo cerca del lugar de su emisión, emiten dos fotones que son registrados por el equipo de tomografía, que rodea el cuerpo del paciente. Para localizar con exactitud qué estructuras corporales son las que emiten más positrones, es decir, las que consumen más glucosa, se combina la información funcional de la actividad metabólica proporcionada por la tomografía por emisión

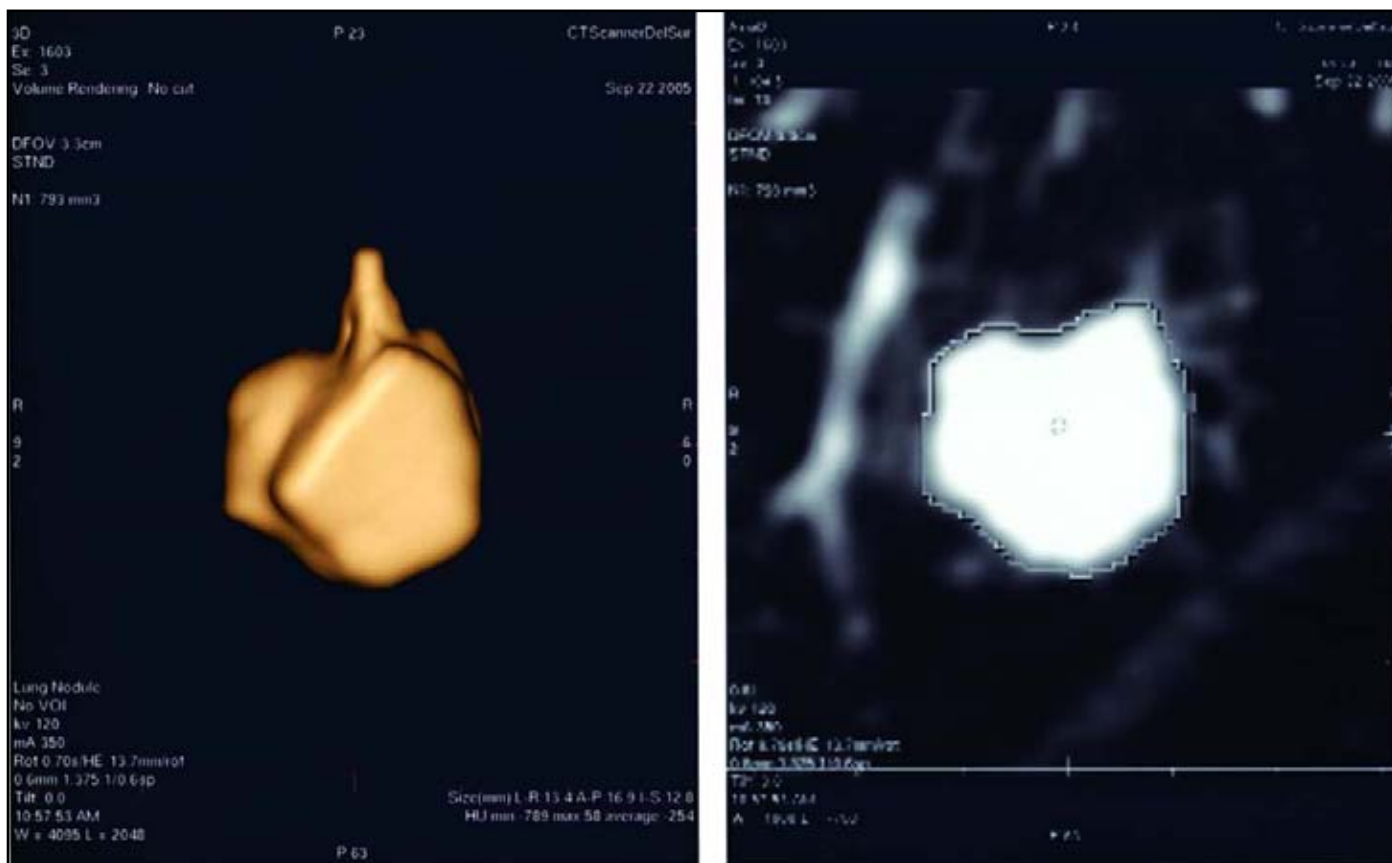


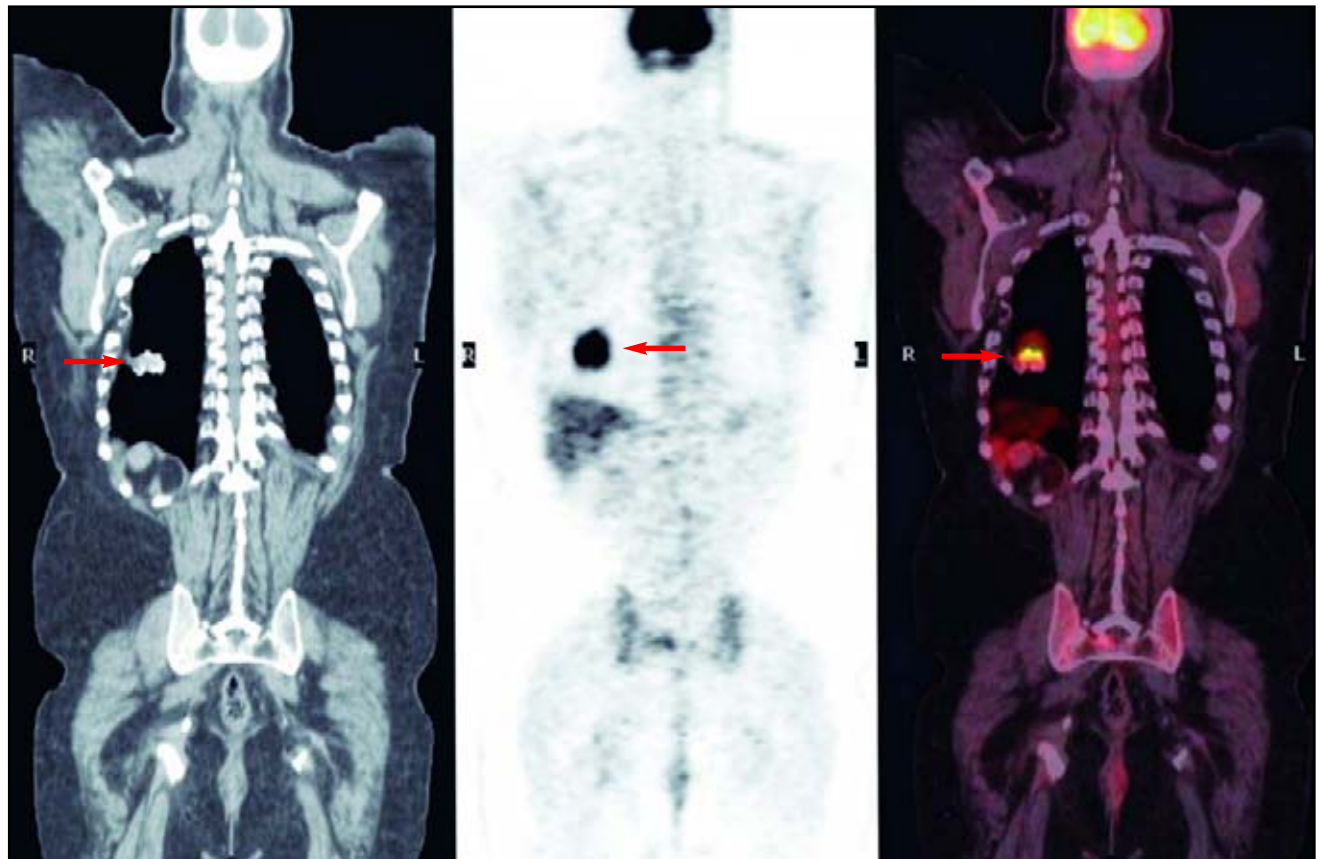
Figura 4. Imagen de tomografía computada. Reconstrucción tridimensional de un nódulo pulmonar.

de positrones (PET) con la información anatómica precisa que se obtiene simultáneamente con el equipo de tomografía computada (CT) a través de un proceso de fusión de imágenes (Beyer y colaboradores, 2002; Scott y colaboradores, 1996; Gupta y colaboradores, 2001; Yoon y colaboradores, 2003, y Konishi y colaboradores, 2003; figuras 5 y 6).

La tomografía por emisión de positrones con tomografía computada (PET/CT) permite confirmar el diagnóstico cuando hay sospecha de un tumor. Cuando este diagnóstico se ha establecido, es el método más útil para delimitar con exactitud las dimensiones del tumor y para calificar de manera muy precisa su extensión (y por tanto la etapa en que se encuentra) en caso de invasión a ganglios vecinos o distantes (Figuras 7 y 8), a estructuras vasculares o a la pared torácica (Figura 9).

La tomografía por emisión de positrones con tomografía computada es el método más eficaz para demostrar la existencia de metástasis, especialmente al hígado, las glándulas suprarrenales y los huesos. En muchos casos este método es capaz de demostrar alteraciones en órganos que no han sufrido aún cambios morfológicos demostrables con otras técnicas; este instrumento híbrido ha demostrado ser más eficaz que la tomografía computada o la tomografía por emisión de positrones utilizadas por separado.

Con la tomografía por emisión de positrones con tomografía computada es posible valorar el grado de agresividad de las lesiones, al medir su nivel de captación estandarizado de trazador radiactivo. Las lesiones más agresivas son las que tienen mayor grado de captación del trazador; es decir, un nivel de captación más alto, y toda lesión con un nivel de captación mayor de 2.5 puede corresponder con un tumor maligno. En los pacientes con diagnóstico establecido de cáncer y que han sido sometidos a un tratamiento específico, como radioterapia, cirugía o quimioterapia, la tomografía por emisión de positrones

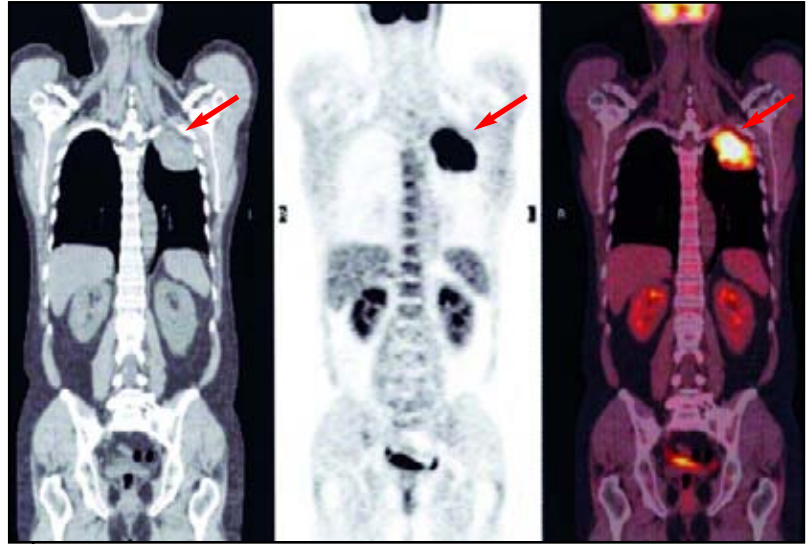


**Figura 5.** Imágenes de tomografía computada, PET y PET/CT. Las flechas indican un nódulo maligno que capta trazador radiactivo en el estudio PET.



con tomografía computada permite conocer la respuesta del tumor al tratamiento: la desaparición de la actividad metabólica del radiotrazador o una disminución en el valor de captación estandarizada son factores que revelan una respuesta adecuada al tratamiento.

En ocasiones, el examen puede dar falsos resultados positivos, lo cual es más evidente cuando el paciente tiene lesiones no tumorales que se asocian a mayor consumo celular de glucosa, como es el caso de infecciones, que en América Latina frecuentemente son de origen tuberculoso. La tomografía por emisión de positrones con tomografía computada puede también dar resultados falsos negativos, como ocurre con algunas variedades de tumores malignos del pulmón, por ejemplo el carcinoma bronquiolo-alveolar, que con este método no muestra actividad metabólica, a pesar de tratarse de lesiones malignas.



**Figura 6.** Imágenes de tomografía computada, PET y PET/CT. Las flechas señalan una masa sólida que capta trazador radiactivo en el lóbulo superior del pulmón izquierdo en el estudio PET. Diagnóstico: cáncer de pulmón.

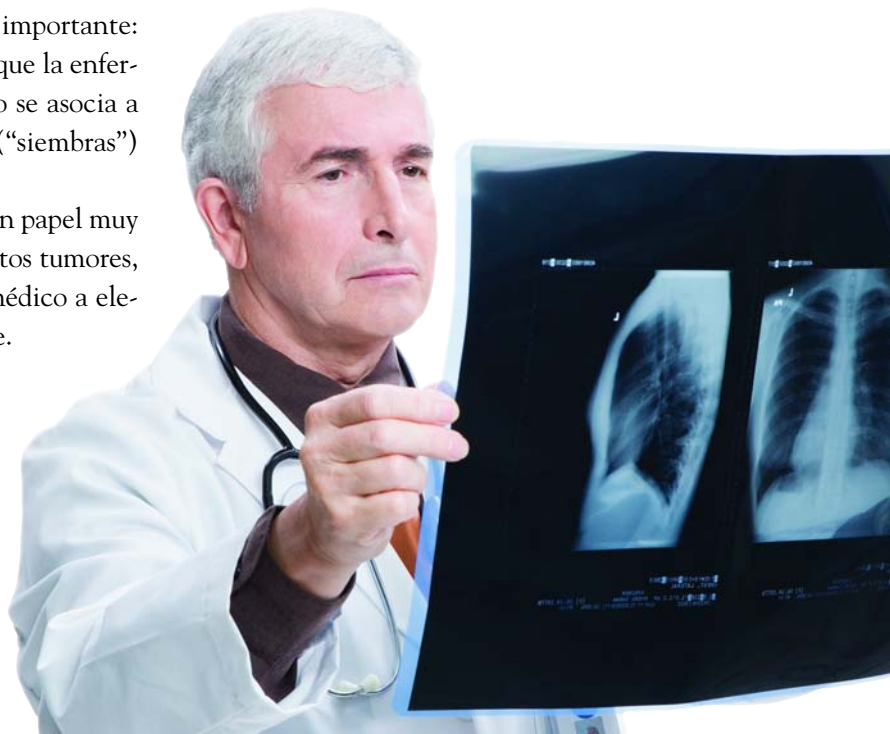
### Tratamiento del cáncer de pulmón

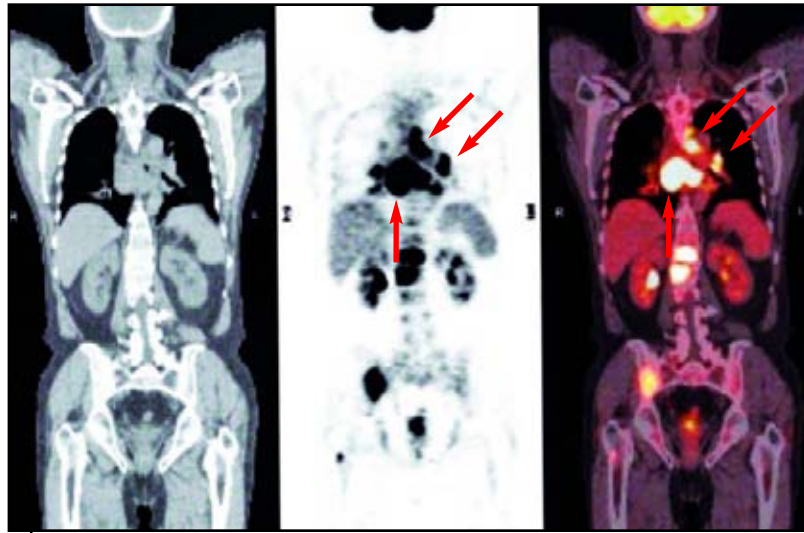
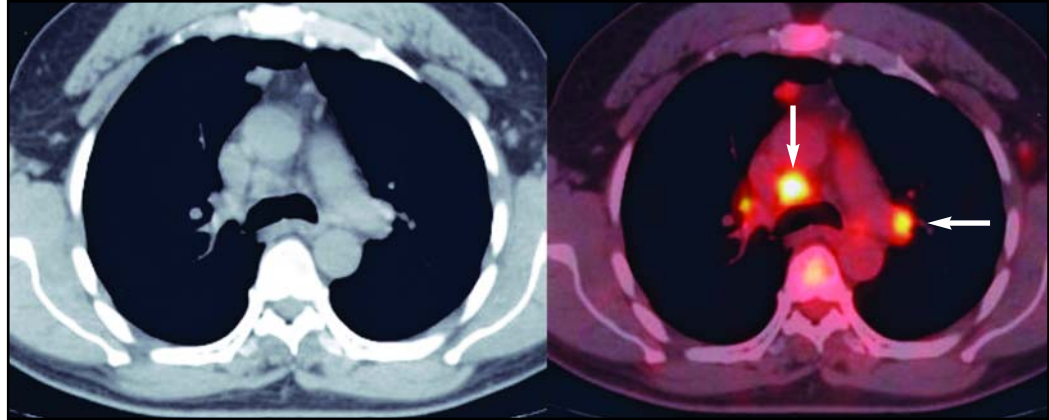
El único procedimiento que se considera curativo para este padecimiento es la cirugía, y el tratamiento suele complementarse también con quimio o radioterapia. Determinar si un paciente es o no candidato para cirugía es muy importante: se consideran candidatos aquellos pacientes en los que la enfermedad aún no se ha extendido en gran medida; no se asocia a ganglios distantes y aún no han dado metástasis (“siembras”) en otros órganos.

Los métodos de diagnóstico por imagen tienen un papel muy importante al determinar la extensión precisa de estos tumores, y son una herramienta fundamental que ayuda al médico a elegir el tratamiento ideal indicado para cada paciente.

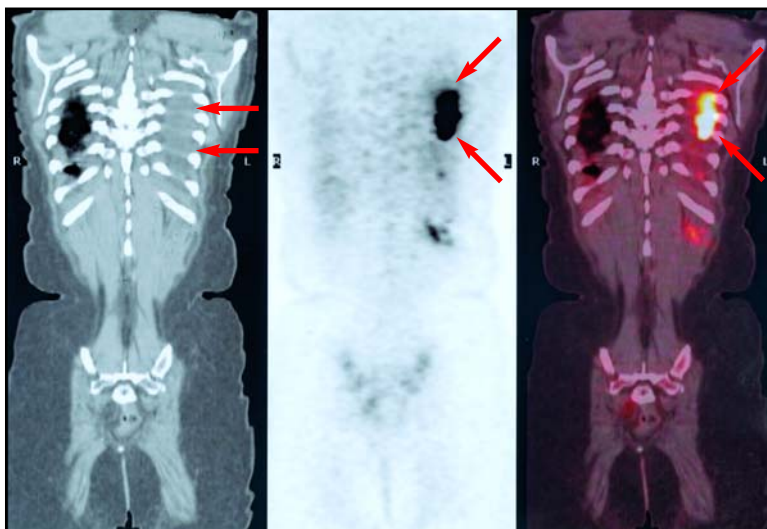
### ¿Se puede prevenir el cáncer de pulmón?

Sin duda la mejor manera de prevenir la aparición de un cáncer de pulmón es abstenerse de fumar. En caso de personas con hábito de tabaquismo muy acentuado, se debe echar mano de diversos métodos, como terapias de apoyo y ayuda psicológica para controlar la adicción.





**Figuras 7 y 8.** Imágenes de PET/CT. Las flechas señalan ganglios que captan trazador radiactivo y que representan metástasis de un cáncer de pulmón.



**Figura 9.** Imágenes de tomografía computada, PET y PET/CT. Las flechas muestran la presencia de un cáncer de pulmón que ha invadido la pared del tórax.

Es muy importante crear en la población, principalmente entre los jóvenes, conciencia de todos los riesgos que implica el tabaquismo. Se ha demostrado que mientras más joven es el paciente que empieza con este hábito, más difícil será erradicarlo, y por ende la probabilidad de tener cáncer pulmonar en algún momento será mayor.

**José Luis Criales Cortés** es médico, especialista en radiología e imagen, profesor de radiología de la Universidad Anáhuac y miembro de la Academia Nacional de Medicina. En 2007 recibió el Premio a la Excelencia Académica de la Sociedad Mexicana de Radiología e Imagen. Actualmente es director médico de CT Scanner del Sur.

jcriales@att.net.mx

**Mary Carmen Herrera Zarza** es médica especialista en radiología e imagen, con subespecialidad en imagen cardiovascular. Actualmente se desempeña como médica adscrita de CT Scanner del Sur, en el área de PET-CT y tomografía computada.

dramherrera@yahoo.com

**José Manuel Cardoso Ramón** es médico radiólogo y director general del Grupo CT Scanner. Es miembro de la Academia Nacional de Medicina y profesor de radiología en la Universidad Nacional Autónoma de México (UNAM).

mcardoso@prodigy.net.mx

## Bibliografía

- Las técnicas de imagen mencionadas en este trabajo fueron descritas en detalle en *Ciencia*, vol. 53, núm. 2 (2002).
- Beyer, T., D. W. Townsend y T. M. Blodgett (2002), "Dual-modality PET/tomografía computada tomography for clinical oncology", *Q. J. Nucl. Med.* vol. 46, pp. 24-34.
- Boffetta, P., G. Pershagen, K. H. Jockel y colaboradores (1999), "Cigar and pipe smoking and lung cancer risk: a multicenter study from Europe", *Journal of the National Cancer Institute*; vol. 91, pp. 697-701.
- Darby, S., D. Hill, R. Doll (2001), "Radon: a likely carcinogen at all exposures", *Annals of Oncology*, vol. 12, núm. 10, pp. 1341-1351.
- Gupta, N. C., W. J. Tamim, G. G. Graeber, H. A. Bishop y G. R. Hobbs (2001), "Mediastinal lymph node sampling following positron emission tomography with fluorodeoxyglucose imaging in lung cancer staging", *Chest*, vol. 120, pp. 521-527.
- Konishi, J., K. Yamazaki, E. Tsukamoto y colaboradores (2003), "Mediastinal lymph node staging in patients with non-small cell lung cancer: analysis of false-positive FDG-PET findings", *Respiration*, vol. 70, pp. 500-506.
- Markman, M. y colaboradores (1982), "Association between HLA-Bw 44 and small cell carcinoma of the lung", *New England Journal of Medicine*, vol. 17, núm. 307, pp. 1087
- McLoud, T. C., P. M. Bourgoquin, R. W. Greenberg y colaboradores (1992), "Bronchogenic carcinoma: analysis of staging in the mediastinum with CT by correlative lymph node mapping and sampling", *Radiology*, vol. 182, pp. 319-323.
- National Institutes of Health, National Cancer Institute Smoking (1998), *Tobacco control monograph 9: cigars; health effects and trends*, NIH Publication, núm. 98-4302, Bethesda, U.S. Department of Health and Human Services.
- Scott, W. J., L. S. Gobar, J. D. Terry, N. A. Dewan y J. J. Sunderland (1996), "Mediastinal lymph node staging of non-small-cell lung cancer: a prospective comparison of computed tomography and positron emission tomography", *J. Thorac. Cardiovasc. Surg.*, vol. 111, pp. 642-648.
- Yoon, Y. C., K. S. Lee, Y. M. Shim, B. T. Kim, K. Kim y T. S. Kim (2003), "Metastasis to regional lymph nodes in patients with esophageal squamous cell carcinoma: CT versus FDG-PET for presurgical detection; prospective study", *Radiology*, vol. 227, pp. 764-770.